第７回日本血管撮影・インターベンション
専門診療放射線技師認定機構

認定技師試験問題

Ⅰ　臨床概論

図表は問題の最後に掲載しています

日本血管撮影・インターベンション専門診療放射線技師認定機構

2014.8.3

問題　１．　図 1 は狭心症患者の左右冠動脈造影である。**誤っている**のはどれか。

1. 3 枝病変である。
2. #6 が CTO である。
3. #1 と#13 に有意狭窄病変がある。
4. RV branch から良好な collateral がある。
5. LAD から RCA に collateral が発達している。

問題　２．　心臓の構造で**誤っている**のはどれか。

1. 上行大動脈は右肺動脈の後方に位置する。
2. 肺動脈弁は大動脈弁の右前方に位置する。
3. 上下大静脈は上行大動脈の右側に位置する。
4. 右室は左室の右前方、右房は左房の右前方にある。
5. 左室は右室に比べ肉柱は少ないが壁厚は右室に比べ非常に厚い。

問題　３．　房室弁の**構造体でない**のはどれか。

1. 弁輪
2. 弁尖
3. 腱索
4. 乳頭筋
5. 心房筋

問題　４．　心臓の構造で**誤っている**のはどれか。

1. 冠状静脈洞は右心房に開口する
2. 心室を左右にわける溝を室間溝と呼ぶ。
3. 左心房には左右 2 本ずつの肺静脈が開口する。
4. 心室の心筋は心内膜と心外膜の 2 層構造で成り立つ。
5. 上部の大血管がでる部位を心底、下部前方の丸みを帯びた部分を心尖と呼ぶ。

問題　５．　心電図で**誤っている**のはどれか。

1. Ⅱ、Ⅲ、aVF の異常は下壁梗塞を疑う。
2. QRS 波は心室の興奮時に生じる波形である。
3. ST 下降は心筋虚血、薬物服用、電解質異常で見られる。
4. 冠性 T 波とは心筋梗塞後の深い陰性 T 波のことを言う。
5. 電気軸が左軸偏位の時は左脚後枝ブロックが疑われる。

問題　６．　図 2 は CPA 蘇生後で PCPS 挿入後の心電図である。正しいのはどれか。

1. 心房細動
2. 心室細動
3. 心房頻拍
4. 心室頻拍
5. 完全左脚ブロックの洞性頻拍

問題　７．　次の心電図所見で**誤っている**のはどれか。

1. 心房細動（af）は R-R 間隔が一定で規則正しい。
2. 胸部誘導の陰性 U 波は左前下行枝の虚血によることが多い。
3. 狭心症発作時の心電図変化では貫壁性虚血では ST 上昇を認める。
4. 心室性期外収縮（PVC）はカテーテル操作の影響で起こる事がある。
5. 心房細動（af）は心房が規則正しく興奮しないで早く不規則なリズムを形成する。

問題　８．　図 3 の電気生理学的検査で**誤っている**のはどれか。

1. 左室に電極カテがある。
2. 冠静脈洞に電極カテがある。
3. 高位右房に電極カテがある。
4. 右室心尖部に電極カテがある。
5. His 束電位記録部位に電極カテがある。

問題　９．　図４は胸痛を主訴に来院した患者の心電図である。正しい心電図診断はどれか。

1. 洞性頻脈
2. 前壁心筋梗塞
3. 側壁心筋梗塞
4. 心室性期外収縮
5. 完全左脚ブロック

問題１０．　植え込み型除細動器（ICD）の適応で**誤っている**のはどれか。

1. WPW 症候群
2. 肥大型心筋症
3. QT 延長症候群
4. Brugada 症候群
5. 器質的心疾患に伴う持続性心室頻拍

問題１１．　刺激伝導系で正しいのはどれか。

1. 洞結節－房室結節－結節間路－His 束－右・左脚－Purkinje 繊維
2. 洞結節－結節間路－房室結節－His 束－Purkinje 繊維－右・左脚
3. 洞結節－結節間路－房室結節－His 束－右・左脚－Purkinje 繊維
4. 洞結節－結節間路－His 束－房室結節－右・左脚－Purkinje 繊維
5. 洞結節－房室結節－結節間路－His 束－Purkinje 繊維－右・左脚

問題１２．　心機能の記述で**誤っている**のはどれか。

1. 駆出率（EF）63 %は正常範囲である。
2. 心拍出量（CO）は１回拍出量と心拍数の積である。
3. 心係数（CI）は心拍出量（L/分）を体重（Kg）で除す。
4. 拡張末期圧（EDP）の正常値は 25 mmHg 以下である。
5. 拡張末期圧（EDP）は僧房弁に異常がなければ肺動脈楔入圧で代用できる。

問題１３．　左心室拡張末期容積を EDV（end diastolic volume）、左心室収縮末期容積を ESV（end systolic volume）としたとき、左心室の駆出率 EF（ejection fraction）を求める式で正しいのはどれか。

1. EF=｛EDV / （EDV－ESV)｝×100
2. EF=｛ESV / （EDV－ESV)｝×100
3. EF=｛（EDV－ESV）/ ESV｝× 100
4. EF=｛（EDV－ESV）/ EDV｝× 100
5. EF=｛（EDV－ESV）/ (EDV + ESV)｝× 100

問題１４．　スワンガンツカテーテルで**<u>測定できない</u>**のはどれか。

1. 右心室圧
2. 大動脈圧
3. 肺動脈圧
4. 中心静脈圧
5. 肺動脈楔入圧

問題１５．　先天性心疾患でチアノーゼを呈する疾患はどれか。2 つ選べ。

1　Fallot 四徴症
2　動脈管開存症
3　心房中隔欠損症
4　心内膜床欠損症
5　完全大血管転位症

問題１６．　胎児循環で**<u>誤っている</u>**のはどれか。

1. 動脈血と静脈血が混合する。
2. 胎児のガス交換は胎盤で行われる。
3. 右房から卵円孔を通り左房へ流入する。
4. 左心室から拍出された血液の大部分は動脈管を通る。
5. 下大静脈は上大静脈より酸素飽和度が高い血液である。

問題１７．　図 5 の IVUS 像で 6 時方向の plaque は何か。

1. Lipid plaque
2. Fibrous plaque
3. Calcified plaque
4. Vulnerable plaque
5. Fibro – fatty plaque

問題１８．　冠動脈で正しいのはどれか。2 つ選べ。

1. Segment1 は入口部から右室枝までである。
2. 左回旋枝の支配領域は左房、左室側壁、左室後壁の一部である。
3. Segment7 は第一中隔枝分岐後から第二中隔枝分岐部までである。
4. 同じ血管内で側副血行路が形成されたものを Spiral Collateral という。
5. 右冠動脈は房室間溝を下降し背面に回りながら後下降枝となり左室の後壁まで支配する。

問題１９．　心臓に**関係のない**分類はどれか。

1. TIMI 分類
2. Rentrop 分類
3. Fontaine 分類
4. Forester 分類
5. Blush grade 分類

問題２０．　冠動脈形成術（PCI）に利用される検査装置･周辺機器で**誤っている**のはどれか。

1. Coronary CT
2. Skin Perfusion Pressure :SPP
3. Fractional Flow Reserve : FFR
4. Intra Vascular Ultra Sound : IVUS
5. Optical Coherence Tomography : OCT

問題２１．　冠動脈形成術で**誤っている**のはどれか。

1. Rotablator は高度石灰化病変に有効である。
2. Closed-Cell タイプのステントは側枝へのアクセスが容易である。
3. 末梢保護ディバイスにはバルーンタイプとフィルタータイプがある。
4. 亜急性血栓症（SAT）は新生内膜で覆われるまでの間におこる閉塞である。
5. Self-Expandable タイプのステントは植え込み直後より拡張する現象が起こる。

問題２２．　経カテーテル的大動脈弁植え込み術（TAVI）で**誤っている**のはどれか。

1　二尖弁は適応外である。
2. 使用する人工弁は牛の心膜が使われる。
3. 石灰化の強い透析患者は良い適応である。
4. 空気清浄度 classⅡ以上のハイブリッド手術室が要求されている。
5. 足からアプローチできない場合は胸壁から直接心臓にカテーテルを挿入する。

問題２３．　経皮的僧帽弁交連切開術（PTMC）で正しいものを２つ選べ。

1. バルーン拡張は通常高頻拍ペーシング下で行う。
2. 経中隔穿刺による順行性アプローチによって行うことが多い。
3. PTMC に用いるイノウエバルーンは僧帽弁に固定できない。
4. 僧帽弁逆流が出現しても最低でも僧帽弁口面積が 2.0 cm^2 になるまで拡張する。
5. 僧帽弁の圧較差測定は左房圧または肺動脈楔入圧と左室拡張末期圧の同時圧測定で行う。

問題２４．　小児に対するカテーテルインターベンションの組み合わせで**誤っている**のはどれか。

1. 肺動脈弁狭窄 ――― バルーン拡大術
2. 完全大血管転換 ――― 心房中隔裂開術
3. 心房中隔欠損症 ――― Amplatzer 閉鎖栓
4. Fallot 四徴症 ――― Blalock – Taussig shunt 術
5. 動脈管開存症 ――― 閉鎖栓あるいはコイル塞栓術

問題２５．　以下のインターベンション法と適応疾患の組み合わせで正しいのを２つ選べ

1. PTAV ――――― 大動脈弁狭窄症
2. PTSMA ――――― 閉塞性肥大型心筋症
3. TAVI / TAVR ――― 大動脈弁閉鎖不全
4. EVAR ――――― 内頚動脈狭窄症
5. ADO ―――――心房中隔欠損症

問題２６．　冠動脈狭窄の評価方法で**誤っている**のはどれか。

1. 定量的冠動脈造影法（QCA）― 解剖学的評価法
2. Pressure Wire ――――― 機能的評価法
3. 血管内超音波（IVUS）――― 側副血行路の評価
4. MDCT ――――― 解剖学的評価法
5. 心筋シンチ ――――― 心筋 viability 評価

問題２７．　左心室の撮影技術で**誤っている**のはどれか。

1. パワーインジェクタが使用されることが多い。
2. 左室造影では局所壁運動を評価することができる。
3. 左室造影にて大動脈弁逆流の重症度評価が可能である。
4. 心室内のカテーテルによって期外収縮が誘発されることがある。
5. 左心室と肺動脈楔入圧との同時測定によって僧帽弁の弁口面積測定が可能である。

問題２８．　Sellers の分類で**誤っている**のはどれか。

1. 判定を行う際の観察方向は RAO で行う。
2. 僧房弁閉鎖不全症で分類Ⅱ度では左房と左室がほぼ同濃度となる。
3. 僧房弁閉鎖不全症で分類Ⅳ度では左房が左室より濃い濃度となる。
4. 大動脈閉鎖不全症でⅠ度は逆流を認めるが左室の造影剤は消失する。
5. 大動脈閉鎖不全症でⅣ度は左室全体を満たし大動脈よりも濃く造影される。

問題２９．　冠動脈造影検査で**誤っている**のはどれか。

1. Spider view とは LAO / Caudal である。
2. LAO / Cranial では左前下行枝と対角枝の分離が良好である。
3. 回旋枝の近位部の評価は Caudal 方向、遠位部は Cranial 方向の撮影が適している。
4. 右冠動脈の 4AV と 4PD の分離には AP / Caudal または LAO / Caudal が適している。
5. AP / Cranial または RAO / Cranial は対角枝と中隔枝が左前下行枝を境に反対方向に分枝する像が得られる。

問題３０．　部分血流予備量比（FFR）で**誤っている**のはどれか。

1. FFR では側副血行路や心筋の障害は考慮されない。
2. 大動脈弁狭窄症の患者では正確な値が出ない可能性がある。
3. 冠動脈末梢の血管を最大充血（拡張）させた時冠血流と冠内圧は比例する。
4. FFR が 0.80 の場合正常の最大血流量の 80 % が得られているとみなす。
5. サイドホール付きガイディングカテーテルを使用しての測定は望ましくない。

問題３１．　光干渉断層法（OCT）で**誤っている**のはどれか。

1. OCT の画像分解能は約 10~15 μm である。
2. 線維性プラークでは高輝度で境界線が不明瞭である。
3. 近赤外線の深達距離が 1~2 mm 程度と IVUS の半分以下である。
4. 冠動脈内の血栓や 65 μm の線維性被膜を確認することができる。
5. ステントマルアポジションは IVUS の方が詳細に観察可能である。

問題３２．　冠動脈病変の ACC / AHA タイプ別病変分類で**誤っている**のはどれか。

1. 入口部病変は typeB 病変に分類される。
2. 偏心性病変は typeB 病変に分類される。
3. 大きな分枝がない病変は typeA 病変に分類される。
4. 近位部の屈曲が高度な病変は typeB 病変に分類される。
5. びまん性（病変長＞20mm）は typeC 病変に分類される。

問題３３．　心臓の解剖で正しいものを２つ選べ。

1. 僧帽弁は中隔尖、側壁尖で構成される二尖構造である。
2. 三尖弁は三尖構造であり前尖、後尖、中隔尖から構成されている。
3. 大動脈弁は右冠尖、左冠尖、無冠尖で構成される三尖構造である。
4. 肺動脈弁は三尖構造であり各々の弁尖が右心室と乳頭筋で繋がっている。
5. 僧帽弁、三尖弁、肺動脈弁は右繊維三角と呼ばれる中央の繊維小体で密接に連結している。

問題３４．　ウィリス動脈輪に**含まれない**動脈はどれか。

1. 前交通動脈
2. 上小脳動脈
3. 前大脳動脈
4. 後交通動脈
5. 後大脳動脈

問題３５．　図 6 に CT-Venography の画像を示す。**誤っている**のはどれか。

1. 横静脈洞
2. S 状静脈洞
3. 上矢状静脈洞
4. 下矢状静脈洞
5. 下錘体静脈洞

問題３６．　図 7 は基底核レベルでの血管の支配領域を表した断面図である。矢印で示した A 領域を支配する血管はどれか。

1. 橋動脈
2. 前脈絡動脈
3. 視床穿通動脈
4. 内側線条体動脈
5. 外側線条体動脈

問題３７．　大脳皮質の構造と機能で**誤っている**のはどれか。

1. 視覚は側頭葉に、聴覚は後頭葉に感覚中枢が存在する。
2. 頭頂葉は痛みや温度など皮質感覚（体性感覚）をつかさどる。
3. 左右大脳半球は前頭葉、頭頂葉、側頭葉、後頭葉の 4 つの部分に分けられる。
4. 連合野は大脳で最も広い部分を占め、前頭連合野、側頭連合野、頭頂連合野の 3 つに区別される。
5. 前頭葉は主に思考や判断などをつかさどり、前頭葉の後方には全身の運動命令を発する運動野がある。

問題３８．　脳血管閉塞部位と主な神経症状との組み合わせで正しいのはどれか。
2 つ選べ。

1. 前大脳動脈　―　下肢の対側性麻痺
2. 中大脳動脈　―　顔面・上肢の対側性麻痺
3. 後大脳動脈　―　失語症
4. 脳底動脈　　―　記憶障害
5. 外頸動脈　　―　動眼神経麻痺

問題３９．　部位と働きの関係で**誤っている**のはどれか。

1. Broca 野　－　運動性言語
2. 前頭連合野　－　精神活動
3. 一次運動野　－　随意運動
4. 側頭連合野　－　視覚性認知
5. Wernicke 野　－　体性感覚

問題４０．　図 8 の脳疾患で正しいのはどれか。

1. 脳腫瘍
2. 脳動脈瘤
3. モヤモヤ病
4. 脳動静脈奇形
5. 急性期脳梗塞

問題４１．　脳動脈瘤について**誤っている**のはどれか。

1. bleb を伴う脳動脈瘤は破裂しやすい。
2. コイル塞栓術の適応は未破裂脳動脈瘤のみである。
3. くも膜下出血の原因の多くは脳動脈瘤の破裂である。
4. 5 mm 未満の未破裂脳動脈瘤が 1 年以内に破裂する確率は低い。
5. 血行力学的ストレスがかかるウィリス動脈輪が好発部位である。

問題４２．　平成 24 年度厚生労働省人口動態統計で脳血管疾患における死因で最も高い疾患はどれか。

1. 脳梗塞
2. 脳幹出血
3. 小脳出血
4. くも膜下出血
5. 脳動静脈奇形

問題４３．　内頸動脈狭窄率算出方法である NASCET (North American Symptomatic Carotid Endarterectomy Trial)法はどれか(図 9 を参照)。

1. (A－C)÷A×100
2. (B－C)÷B×100
3. (E－C)÷E×100
4. (E－D)÷E×100
5. (G－F)÷G×100

問題４４．　頸動脈ステント留置術（CAS）について正しいのはどれか。2 つ選べ。

1. バルーン拡張型ステントが主流である。
2. 合併症として脳梗塞、脳出血、血管解離がある。
3. 遠位塞栓予防ディバイスはバルーン型やフィルタ型がある。
4. 頸動脈洞反射による頻脈および高血圧に注意が必要である。
5. 脳過灌流症候群は術後、急性期に比べて慢性期に多く見られる。

問題４５．　急性期脳梗塞に対する rt-PA 静注療法の禁忌項目で**誤っている**のはどれか。

1. 喘息
2. 急性膵炎
3. 頭蓋内出血
4. 3 ヶ月以内の脳梗塞
5. CT で広汎な早期虚血性変化

問題４６．　急性期脳梗塞の血栓溶解療法について**誤っている**のはどれか。

1. 最も多い合併症は脳内出血である。
2. 発症時間が不明なときは発見時間を発症時間とする。
3. 発症 4.5 時間以内であれば rt-PA の適応を検討する。
4. 治療適応判定として出血の除外および早期虚血性変化を確認する。
5. 発症 8 時間以内の脳梗塞患者で rt-PA が適応外、または同治療で血流再開が得られなかった場合は機械的再開通療法を検討する。

問題４７．　図 10 は脳動脈瘤に対するコイル塞栓術直後と 6 ヶ月後の画像である。血管造影所見で正しいのはどれか。

1. recoil
2. restenosis
3. remodeling
4. extravasation
5. coil compaction

問題４８．　脳動脈瘤コイル塞栓術について**誤っている**のはどれか。

1. 合併症として脳梗塞およびくも膜下出血がある。
2. ワイドネック脳動脈瘤には頭蓋内ステントを用いることがある。
3. VER（体積塞栓率）は コイルの体積 / 動脈瘤の体積　で求められる。
4. コイルの選択は小さい径のものから選択し、その後サイズアップしていくのが原則である。
5. ワーキングアングルの決定は動脈瘤と母血管との境界が最も明瞭に描出される角度と、動脈瘤の最大長を描出できる角度が基本である。

問題４９．　脳神経血管内治療の塞栓物質に**用いられない**のはどれか。

1. 離脱式コイル
2. リピオドール
3. 無水エタノール
4. PVA（polyvinyl alcohol）
5. NBCA（n-butyl 2-cyanoacrylate）

問題５０．　Onyx による脳動静脈奇形の治療で**誤っている**のはどれか。

1. 注入は高速に行うことが原則である。
2. Road Map 透視下での注入が必要である。
3. 適応となるのは AVM の開頭術前塞栓術のみである。
4. AVM の high-flow feeder からの注入が最も nidus 塞栓に適している。
5. 脳動静脈奇形の液体塞栓物質として唯一承認されたものである。

問題５１．　脳出血の組み合わせで**誤っている**のはどれか。

1. 橋出血　　－　脳底動脈
2. 脳幹出血　－　脳底動脈
3. 被殻出血　－　中大脳動脈
4. 小脳出血　－　前大脳動脈
5. 視床出血　－　後大脳動脈

問題５２．　Balloon occlusion test（BOT）について**誤っている**のはどれか。

1. 原則として永久塞栓を予定している位置で行う。
2. 対象血管は内頸動脈のみであり他の血管に対しては行わない。
3. 閉塞試験中に神経症状をモニタするため局所麻酔下で行われる。
4. BOT 時に SPECT や Dynamic CT で脳血流を評価できる。
5. 血管の閉塞、遮断の可能性がある場合、虚血に耐えられるかを評価する。

問題５３．　脳血管撮影について**誤っている**のはどれか。

1. 動脈相、毛細血管相、静脈相までを撮影する。
2. 前交通動脈を描出するために Matas 法を用いる。
3. 後交通動脈の描出するために Alcock 法を用いる。
4. 動脈、静脈全ての位相で同じフレームレートでの撮影が望ましい。
5. 外頸動脈を撮影する際はハレーションを防ぐために補償フィルタなどを用いる必要がある。

問題５４．　脳血管の撮影法について**誤っている**のはどれか。

1. 脳底動脈撮影では尾頭方向から X 線を入射する。
2. 内頸動脈正面像撮影は眼窩上縁と錐体上縁が重なる角度が基本である。
3. 椎骨動脈正面像撮影は OM ラインに対して頭側に 20～25°つけて撮影を行う。
4. 頭部の正確な整位と固定が最も重要であり、正面像・側面像の 2 方向撮影が基本となる。
5. 左内頸動脈撮影の際、RAO に角度をつけると前大脳動脈と中大脳動脈が分離して描出される。

問題５５．　図 11 の A は右椎骨動脈の正面像である。RAO35°で撮影しているのはどれか。

1. あ
2. い
3. う
4. え
5. お

問題５６．　図 12 は外頸動脈造影側面像である。矢印の血管名はどれか。

1. 後頭動脈
2. 顔面動脈
3. 中硬膜動脈
4. 浅側頭動脈
5. 上行咽頭動脈

問題５７．　図 13 は内頸動脈造影正面像である。閉塞部位はどれか。

1. 総頸動脈
2. 前大脳動脈
3. 中大脳動脈
4. 後大脳動脈
5. 前交通動脈

問題５８．　次の記述のうち**誤っている**のはどれか。

1. 右肺は上葉・中葉・下葉の 3 葉からなる。
2. 肝門部には肝動脈・肝静脈・胆管がみられる。
3. Couinaud の亜区域分類で S1 は尾状葉である。
4. 腎門部には腎動脈・腎静脈・腎盂(尿管)がみられる。
5. 副腎動脈は上副腎動脈・中副腎動脈・下副腎動脈の 3 つが栄養血管となる。

問題５９．　門脈・静脈の記述のうち**誤っている**ものはどれか。

1. 門脈本幹は肝動脈と総胆管の背面を走行し、肝門部で前枝と後枝に分枝する。
2. 上腸間膜静脈は主として、右結腸、中結腸、回結腸静脈などが合流して形成される。
3. 門脈は肝臓内で分枝を繰り返し毛細血管となり、これらは再び合流して肝静脈となる。
4. 下腸間膜静脈は主として、左結腸静脈、S 状結腸静脈、上直腸静脈などが合流して形成される。
5. 門脈は腹腔内の消化器と脾臓からの血液を肝臓に送り込む静脈系の血管で、腸から吸収された栄養物を肝臓に運び込む働きがある。

問題６０．　内腸骨動脈から分岐する血管はどれか。2 つ選べ。

1. 子宮動脈
2. 卵巣動脈
3. 精巣動脈
4. 閉鎖動脈
5. 正中仙骨動脈

問題６１．　気管支動脈塞栓術(BAE)において**誤っている**のはどれか。

1. 出血源確認のために、気管支鏡が有効である。
2. 塞栓物質には無水アルコールを用いると治療効率が高い。
3. 責任血管描出ために鎖骨下動脈造影や腹部大動脈造影を行うことがある。
4. 気管支動脈塞栓術前に MDCT を用いて、気管支動脈の走行を確認することは、有用である。
5. 気管支動脈・肋間動脈造影で前脊髄動脈が描出された症例では、責任血管末梢までマイクロカテーテルを進めてから塞栓物質を流す必要がある。

問題６２．　肝動脈化学塞栓術(TACE)の記述のうち正しいのはどれか。2 つ選べ。

1. 塞栓物質は、金属コイルを用いる。
2. リピオドールと抗癌剤のエマジョンを注入する。
3. 対象疾患は、Child 分類 C で手術可能な進行肝癌である。
4. CTAP を行い、腫瘍の存在診断と門脈塞栓の有無を確認できる。
5. 肝動脈化学塞栓術の繰り返しよって生じる寄生動脈として、内腸骨動脈がある。

問題６３．　腹腔動脈起始部狭窄に関係する構造物はどれか。

1. 後縦靭帯
2. 黄色靭帯
3. 肝冠状間膜
4. 肝鎌状間膜
5. 正中弓状靭帯

問題６４．　奇静脈が流入する血管はどれか。

1. 門脈
2. 上大静脈
3. 下大静脈
4. 深大腿静脈
5. 右総腸骨静脈

問題６５．　グリソン鞘を**構成しない**のはどれか。

1. 門脈
2. 肝静脈
3. 肝動脈
4. 肝内胆管
5. リンパ管

問題６６．　下大静脈フィルタ留置術に関する記述で**誤っている**のはどれか。

1. 回収可能型がある。
2. 恒久型と一時型がある。
3. 肺塞栓症を予防するために使用する。
4. 腎静脈より近位側に留置されることはない。
5. 肺塞栓症の主たる理由は下肢深部静脈血栓症である。

問題６７．　末梢動脈ステント留置術の記述で**誤っている**のはどれか。

1. ステント長は自己拡張型の方が長い。
2. 自己拡張型とバルーン拡張型ステントがある。
3. バルーン拡張型ステントは屈曲蛇行に追従できる。
4. バルーン拡張型ステントは位置決めが容易である。
5. 自己拡張型は近位部と遠位部の血管系の差があるときは近位部のサイズに合わせる。

問題６８．　急性肺血栓塞栓症について**誤っている**のはどれか。

1. 局所的血栓溶解療法術を行う際は、大腿静脈よりアプローチを行う。
2. 造影 CT 検査を行う際、肺野の撮影タイミングは、25 秒前後である。
3. 局所的血栓溶解療法術の適応は、平均肺動脈圧 25mmHg 未満である。
4. 血栓を溶解するために、組織プラスミノーゲン・アクチベータ（t-PA）を用いる。
5. 再発のリスクを避けるために、残存血栓に対し下大静脈フィルタを挿入することがある。

問題６９．　経静脈性肝内門脈静脈短絡術(TIPS)について**誤っている**のはどれか。

1. 肝性腹水は減少する。
2. ステントは使用しない。
3. 門脈圧の低下が期待できる。
4. 難治性食道静脈瘤に適応がある。
5. 合併症として肝性脳症をきたす可能性がある。

問題７０．　バルーン下逆行性経静脈的塞栓術(BRTO)に対する記述のうち**誤っている**のはどれか。

1. 胃静脈瘤の経静脈的治療として用いられる治療である。
2. 塞栓物質として、オルダミンと造影剤の混合液(EOI)を用いる。
3. BRTO に用いる術前の造影 CT 検査像は、動脈相を主に参照する。
4. 大腿静脈（または経静脈）からカテーテルを左腎静脈まで進める。
5. 胃静脈系と腎静脈系間にシャントが形成されていることが重要である。

問題７１．　胸部大動脈瘤ステントグラフト内挿術(TEVAR)の記述のうち**誤っている**のはどれか。

1. TEVAR の術中に、左上肢の血圧を経時的に観察する場合がある。
2. TEVAR 特有の合併症として、マイグレーションやコイルコンパクションがある。
3. TEVAR 時のワーキングアングルは、大動脈弓部が広く観察できる LAO が望ましい。
4. TEVAR の解剖学的適合基準のひとつは、アプローチが可能な、大腿動脈、腸骨動脈が存在することである。
5. ステントグラフト留置に際し、十分なランディングゾーンの確保が困難な場合の術式として debranch TEVAR がある。

問題７２．　大動脈ステントグラフトのエンドリークの組み合わせで**誤っている**のはどれか。

1. type I　－　血管壁の間を通じた瘤内への血液の漏出
2. type II　－　瘤内への逆行性血流
3. type III　－　ステントグラフト接合部を通じた瘤内への血液漏出
4. type IV　－　グラフト自身から瘤内への血液の滲み出し
5. type V　－　ステントグラフトマイグレーションによる瘤内への流出

問題７３．　大動脈解離の分類について、**誤っているの**はどれか。

1. 大動脈解離の分類には、Stanford 分類と DeBakey 分類がある。
2. DeBakey Ⅰ型の大動脈解離は、Stanford 分類ではＡ型に分類される。
3. DeBakeyⅡ型の大動脈解離は、Stanford 分類ではＡ型に分類される。
4. DeBakeyⅢa 型の大動脈解離は、Stanford 分類ではＢ型に分類される。
5. DeBakeyⅢb 型の大動脈解離は、Stanford 分類ではＡ型に分類される。

問題７４．　胸部立位正面像について**誤っている**のはどれか。

1. 左心室は左第 4 弓として描出される。
2. 右心室は右第 2 弓として描出される。
3. 上大静脈は右第 1 弓として描出される。
4. 大動脈弓は気管分岐部より頭側にある。
5. 気管分岐部は第 4～6 胸椎の高さにある。

問題７５．　肝動脈化学塞栓術(TACE)の術後の合併症で**誤っている**のはどれか。

1. 嘔吐
2. 気胸
3. 肝梗塞
4. 胆のう炎
5. 腹痛・発熱

問題７６．　急性上腸間膜動脈閉塞に対する血栓溶解療法について正しいのはどれか。
2 つ選べ。

1. ヘパリン併用は禁忌である。
2. 血栓吸引療法の併用は禁忌である。
3. 術前に腸管壊死を示唆される所見がないことが必須である。
4. 血栓溶解剤を大量に投与すれば大出血を起こす場合がある。
5. 発症後 48 時間以内であれば動注療法にて血栓塞栓の完全溶解が期待できる。

問題７７．　経皮的肝動脈化学塞栓術(TACE) 時の求肝性側副血行路として考えられないものはどれか

1. 内胸動脈
2. 肋間動脈
3. 下横隔動脈
4. 腎被膜動脈
5. 気管支動脈

問題７８．　経皮的腎動脈形成術（PTRA）について正しいものはどれか。

1. 腎血管性高血圧の治療法である。
2. ガイドワイヤの使用は控えた方が良い。
3. 透析患者に対しても積極的にすべきである。
4. 大動脈造影を行う場合は上腸間膜動脈が描出されるようにする。
5. 腎動脈起始部病変においてもステントは大動脈内に突出してはならない。

問題７９．　大動脈について、**誤っている**のはどれか。

1. 大動脈は、左心室から出て心基部で肺動脈の右後方から派出する。
2. 通常、大動脈弓部からは腕頭動脈、左総頸動脈、左椎骨動脈が分岐している。
3. 大動脈弓部は、腕頭動脈起始部から左上方に向かい第 4 胸椎レベルで下行大動脈となる。
4. 上行大動脈は、Valsalva 洞からやや右上方に向かって走行し、腕頭動脈が起始するまでをいう。
5. 腹部大動脈は、第 12 胸椎レベルから始まり腹腔動脈、上腸間膜動脈、腎動脈、下腸間膜動脈を分岐し第 4 椎体レベルで 2 つの腸骨動脈に分岐する。

問題８０．　経動脈性門脈造影下 CT(CTAP)、肝動脈造影下 CT(CTHA)の記述で正しいのはどれか。2 つ選べ。

1. CTAP では、動脈相と門脈相の２相撮影する。
2. CTHA では横断像が得られるため、選択的造影は必要ない。
3. CTAP では胃静脈の還流異常により偽陽性を呈することがある。
4. CTAP ではカテーテルを上腸間膜動脈根部より深く挿入して造影する。
5. CTHA ではカテーテル先端の位置を考慮して撮影のタイミングを決定する。

問題８１．　胃十二指腸動脈から分岐している膵臓の栄養血管はどれか。2 つ選べ。

1. 膵尾動脈
2. 大膵動脈
3. 背側膵動脈
4. 後上膵十二指腸動脈
5. 前上膵十二指腸動脈

問題８２．　下肢の動脈で正しいのはどれか。

1. 急性下肢虚血は重症虚血肢に含まれる。
2. 膝窩動脈は前脛骨動脈と後脛骨動脈の 2 枝に分枝する。
3. 閉塞性動脈硬化症は 20～40 歳くらいの若い男性に多い。
4. 重症虚血肢（critical limb ischemia：CLI）の定義は Fontaine 分類Ⅱ度以上からとなる。
5. 閉塞性動脈硬化症の評価法の１つである ABI は足関節収縮期血圧／上腕収縮期血圧で表される。

問題８３．　下肢動脈の記述で**誤っている**のはどれか。

1. 足背動脈は後脛骨動脈から分岐する。
2. 第 1 趾、第 2 趾は足背動脈から分岐する。
3. 総大腿動脈は深大腿動脈と浅大腿動脈に分岐する。
4. 下肢の動脈は鼠径靭帯部で外腸骨動脈より始まる。
5. 下肢動脈幹は大腿動脈、膝窩動脈、前脛骨動脈、後脛骨動脈、足背動脈からなる。

問題８４．　静脈で正しいのはどれか。2 つ選べ。

1. 大伏在静脈は下腿外側面を走行する。
2. 小伏在静脈は下腿内側面を走行する。
3. 静脈は内膜・中膜・外膜の３層構造である。
4. 体循環の本幹は動脈・静脈ともに１本ずつである。
5. 下肢の静脈は深部静脈と表在静脈の 2 系統で成り立つ。

問題８５．　動脈に関する記述で**誤っている**のはどれか。

1. 膝窩動脈の脈拍は触知可能である。
2. 足背動脈の脈拍は触知可能である。
3. 上腕動脈穿刺時に正中神経損傷を起こす可能性がある。
4. 経橈骨動脈穿刺時には事前にアレンテストを行う必要がある。
5. Retrograde approach とは血流に沿って手技を行うことである。

問題８６．　図 14 は右腸骨動脈のインターベンションである。正しいのはどれか。

1. 内腸骨動脈にステント治療を行った画像である。
2. 総腸骨動脈にステント治療を行った画像である。
3. 正中仙骨動脈にステント治療を行った画像である。
4. 外腸骨動脈にバルーン治療のみを行った画像である。
5. 総腸骨動脈にバルーン治療のみを行った画像である。

問題８７．　下腿動脈領域の記述で正しいのはどれか。

1. 後脛骨動脈は足背動脈になる。
2. 微小血管の描出は DSA より DA が良い。
3. 塞性血栓性血管炎の血管造影は虫食い像として描出される。
4. 閉塞性動脈硬化症の血管造影は Corkscrew 状の先細り像として描出される。
5. 急性下肢動脈閉塞症の主症状は、疼痛・脈拍消失・蒼白・運動障害・知覚障害である。

問題８８．　外傷による上肢の緊急インターベンションで使用する塞栓物質はどれか。2 つ選べ。

1. 金属コイル
2. エタノール
3. 自己凝血塊
4. 微小デンプン(DSM)
5. ゼラチンスポンジ細片

問題８９．　右深部静脈血栓症に対して IVC フィルタの留置位置で第一選択とされるのはどれか。

1. 右総腸骨静脈
2. 下大静脈(両総腸骨静脈直上)
3. 下大静脈(腎静脈直下)
4. 下大静脈(腎静脈直上)
5. 下大静脈(右心房直下)

問題９０．　閉塞性動脈硬化症の血管撮影において診断目的で使用する器材はどれか。

1. DCA
2. DES
3. IVUS
4. エキシマレーザ
5. ロータブレータ

問題９１．　造影剤を化学構造から分類した。低浸透圧造影剤はどれか。2 つ選べ。

1. イオン性モノマ型
2. イオン性ダイマ型
3. 非イオン性モノマ型
4. 非イオン性ダイマ型
5. 非イオン性テトラ型

問題９２．　血管造影検査の注意点として正しいのはどれか。2 つ選べ。

1. 8 時間以上飲水を禁止する。
2. 推定腎糸球体ろ過率（eGFR)を把握する。
3. 検査前には全ての糖尿病薬の服用を中止する。
4. 造影剤を加温することによって粘稠度を低下させる。
5. テストアンプルによるヨード造影剤の予備テストを行う。

問題９３．　造影剤の副作用で正しいのはどれか。2 つ選べ。

1. 投与直後から数日経て起こることはない。
2. ショックなどの重篤な副作用は起こらない。
3. 即時型と遅発性副作用の間に相関関係がある。
4. アレルギー歴のある患者には特に注意を払う。
5. 症状の多くは頭痛、悪心、発疹、かゆみ、蕁麻疹などである。

問題９４．　成人の血管撮影部位と造影剤注入方法の組み合わせで**誤っている**のはどれか。

1. 冠動脈　注入速度 3 ml/sec　注入量 6 ml
2. 腹腔動脈　注入速度 5 ml/sec　注入量 25 ml
3. 腹部大動脈　注入速度 3 ml/sec　注入量 6 ml
4. 左心室造影　注入速度 10 ml/sec　注入量 30 ml
5. 脳血管造影　注入速度 4 ml/sec　注入量 6 ml

問題９５．　鼠径部の解剖で**誤っている**のはどれか。

1. 大腿神経は大腿動脈の内側に位置する。
2. 大腿動脈は大腿静脈の外側に位置する。
3. 鼠径靭帯の下に血管裂孔と筋裂孔がある。
4. 総大腿動脈から内・腹側に深大腿動脈が走行する。
5. 総大腿動脈は外腸骨動脈の続きとして鼠径靭帯の中央点で始まる。

問題９６．　四肢の動脈造影で**誤っている**のはどれか。

1. 動静脈奇形では時間分解能を高めた撮影法を適用する。
2. ASO では側副血行路の出現に備え、総撮影時間を長く設定する。
3. 造影剤注入による疼痛を緩和するため高濃度の造影剤を選択する。
4. 遠位部は近位部より造影効果を高めるため造影剤量を増やすことがある。
5. 腎機能が悪い患者には造影剤量を出来る限り少なくするように心がける。

問題９７．　インターベンション（IVR）に従事する技師の役割で**誤っている**のはどれか。

1. IVR 適応の決定
2. インジェクタの始業点検
3. IVR 時の患者の被曝線量管理
4. 血管撮影装置の保守管理計画案
5. IVR に従事するスタッフへの被曝防護教育

問題９８．　患者接遇で**適切でない**のはどれか。

1. 患者の接遇教育は入職時の診療放射線技師にのみ必要である。
2. 患者に対する接遇スキルはノンテクニカルスキルの一つである。
3. 検査時は患者の恐怖心、不安や緊張を軽減できるように声かけをする。
4. 患者の心を開き、真意を引き出す聴き方や患者に信頼感を与える話し方を行う。
5. 患者に対して目的や状況に応じた言葉遣いや相手を思いやる気持ちが必要である。

問題９９．　カテーテル室におけるチーム医療で**誤っている**のを選べ。

1. カテーテル治療中に心電図変化があったので術者に報告した。
2. 検査・治療を円滑にすすめるため、治療戦略について術前カンファレンスを行った。
3. 冠動脈圧波形でカテーテルが冠動脈に対し楔入していたので術者に声かけを行った。
4. 冠動脈末梢にガイドワイヤが深く入りすぎていたが、医師の職域なので指摘しなかった。
5. 術前に患者も含めて患者名や治療部位を多職種で確認するタイムアウトを行ってからカテーテル治療を始めた。

問題 100.　感染予防についての記述で**誤っている**のはどれか。

1. 血管撮影室は準清潔区域である。
2. 患者に触れる前に手指消毒を行った。
3. 血管撮影室の床を次亜塩素酸ナトリウム液で拭く。
4. カテーテル類は決められたガス滅菌を行えば再利用可能である。
5. 近年、標準予防策（SP）に加え感染経路別予防策（TP）も適用されるようになった。

図

Ⅰ　臨床概論

日本血管撮影・インターベンション専門診療放射線技師認定機構
2014.8.3

問題1　　図1

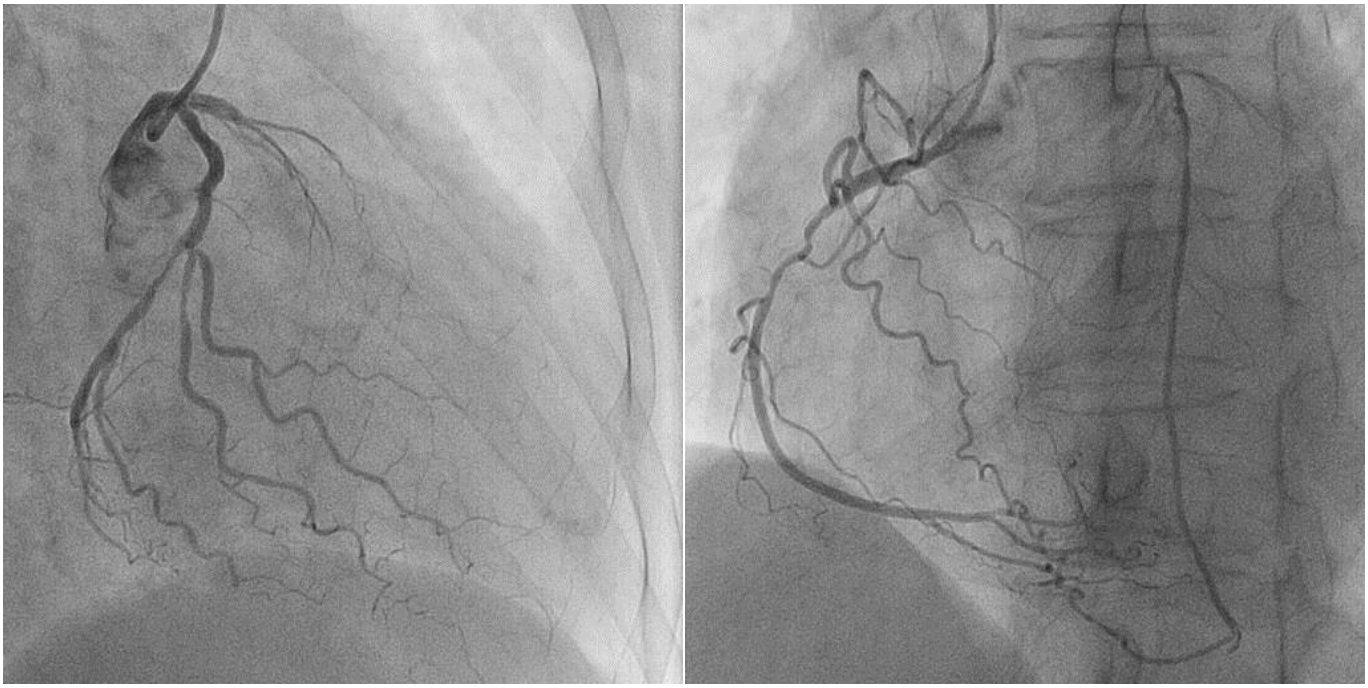

LCA　　RCA

問題6　　図2



問題8　　図3

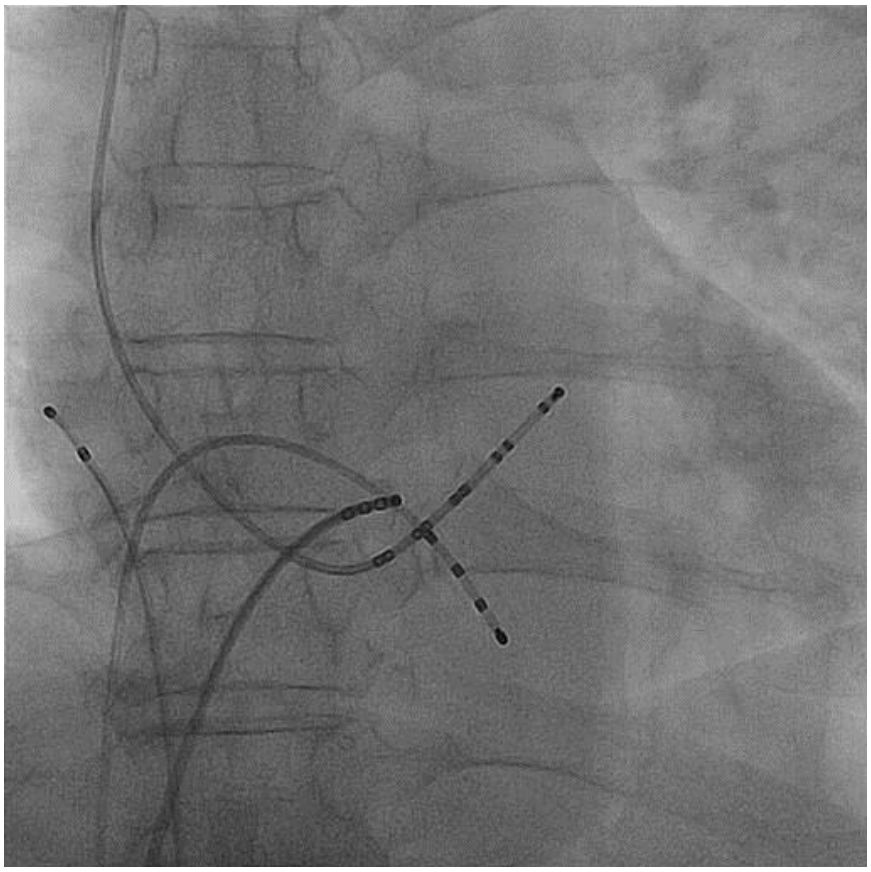

問題9　　図4

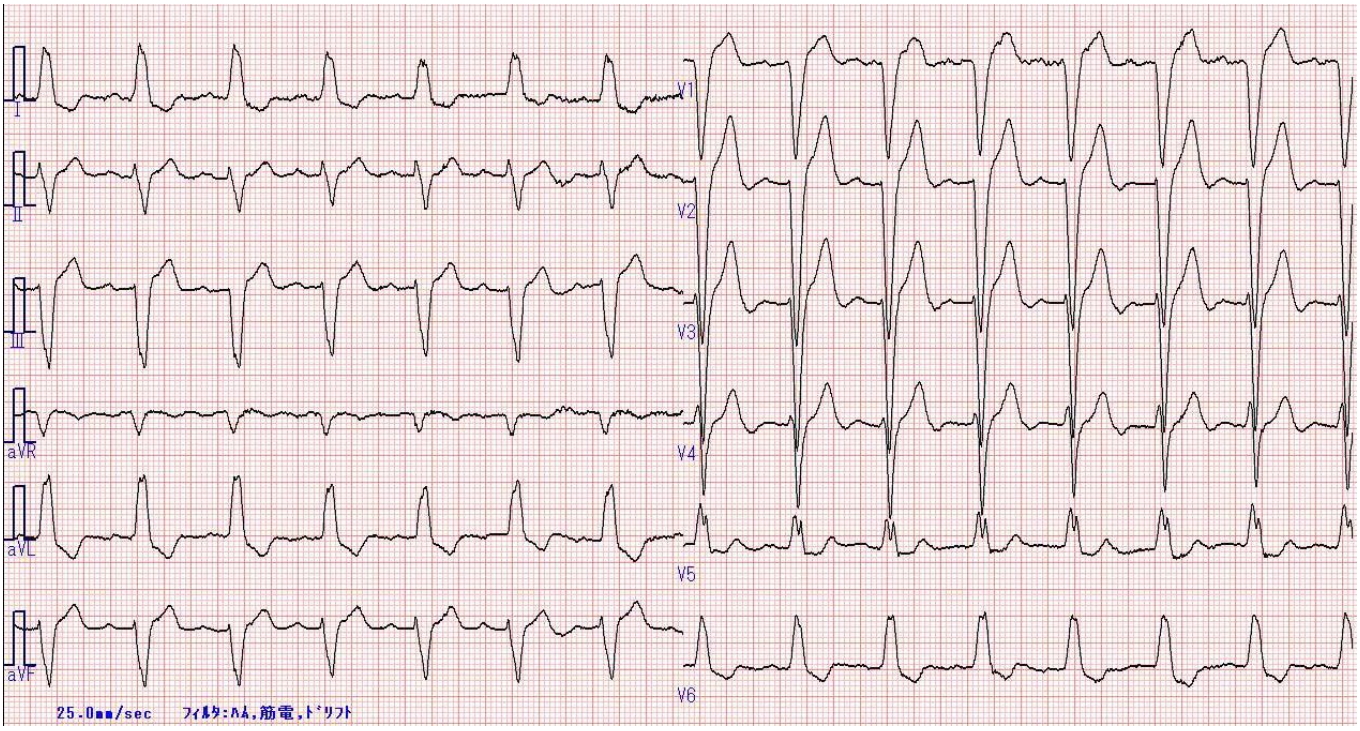

問題17　　図5

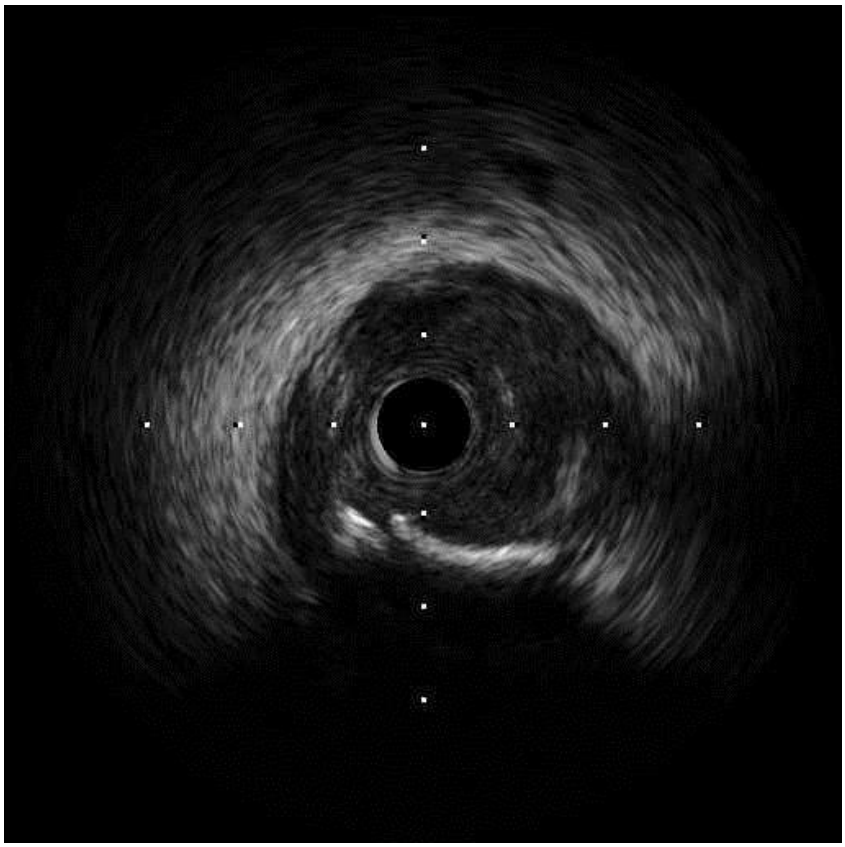

問題35　　図6

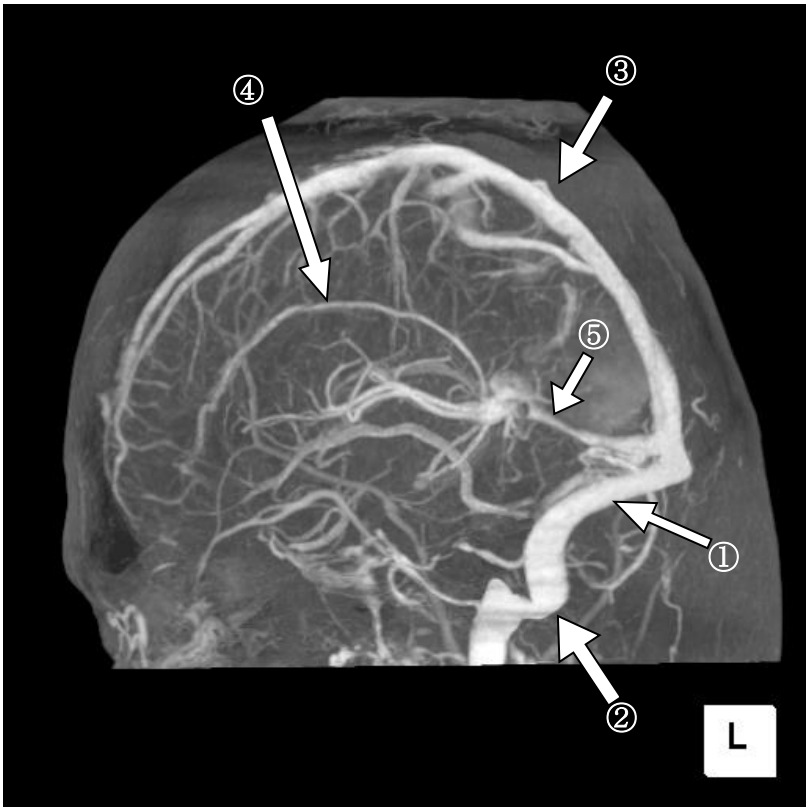

問題36　　図7

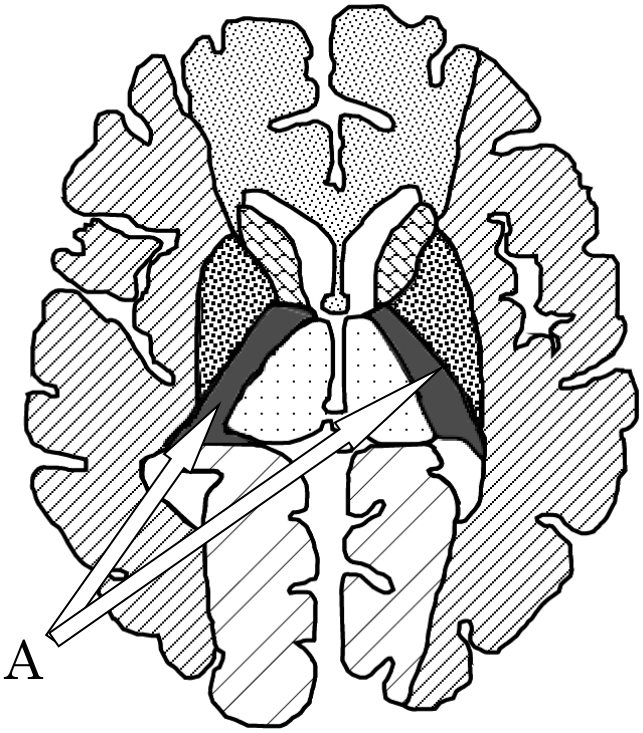

問題40　　図8

問題43　　図9

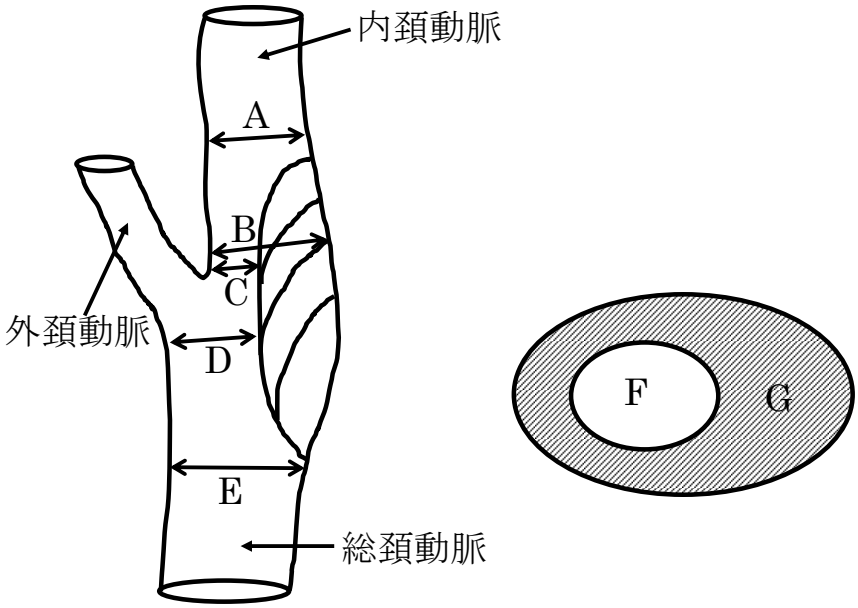

血管撮影（側面像）　　頚部横断像（面積）

問題47　　図10

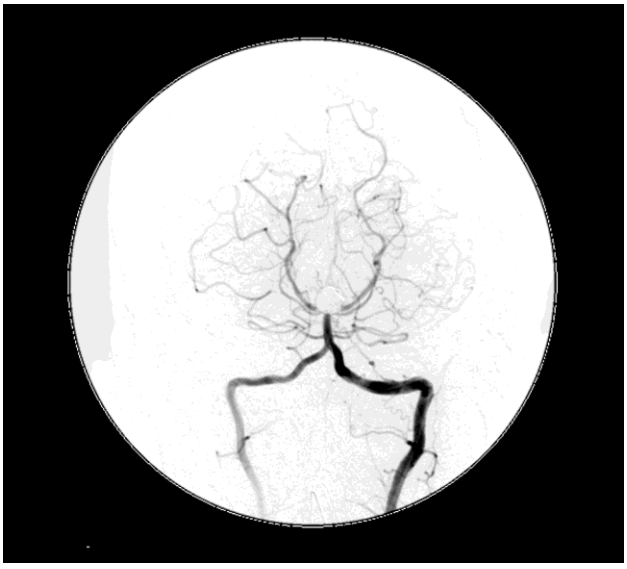

治療直後

治療後6ヶ月

問題55　　図11

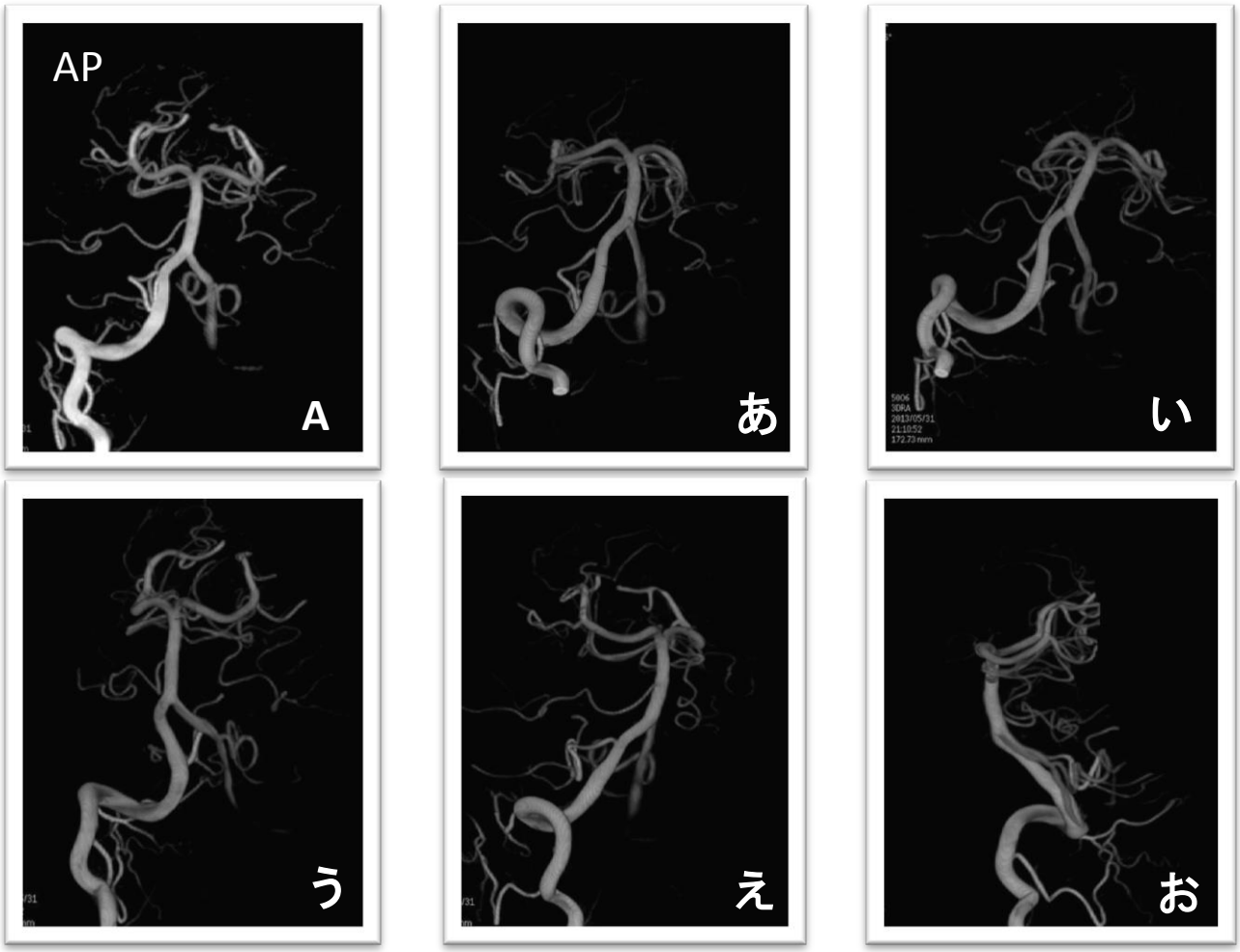

問題56　　図12

問題57　　図13

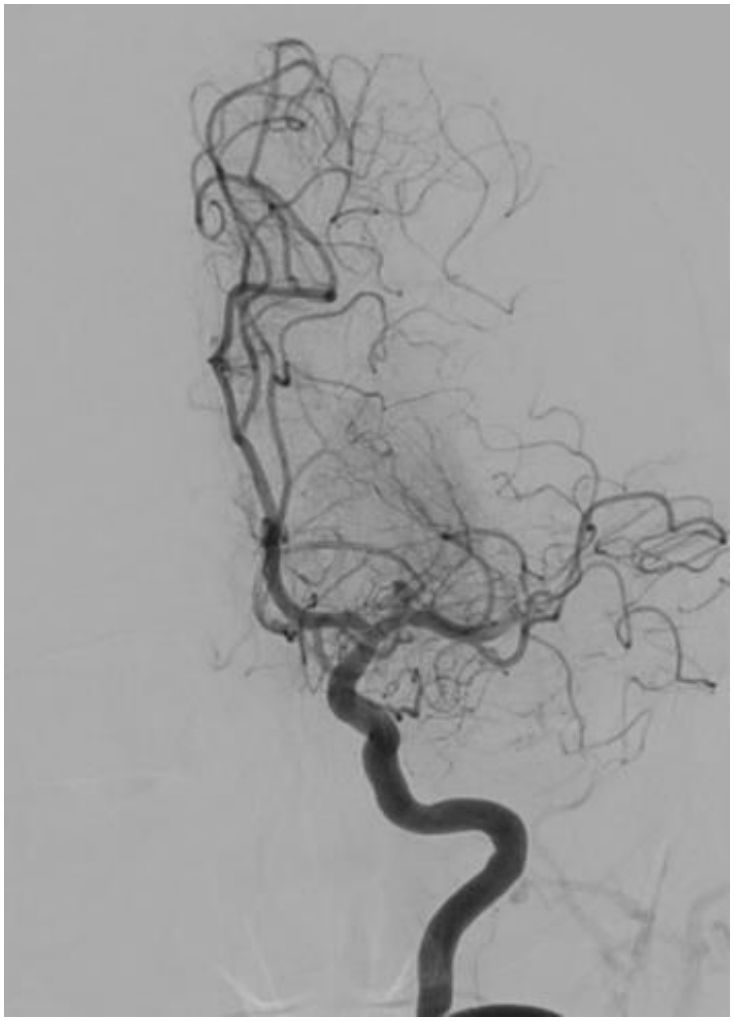

問題86　　図14